

Vicente Fernando Semanate-Zapata<sup>1</sup>

**E-mail:** [drsemanate@gmail.com](mailto:drsemanate@gmail.com)

**ORCID:** <https://orcid.org/0009-0007-0523-5799>

Leonardo Daniel Manzano-Pasquel<sup>1</sup>

**E-mail:** [drleonardomanzano@gmail.com](mailto:drleonardomanzano@gmail.com)

**ORCID:** <https://orcid.org/0009-0008-8406-3848>

Carlos Esteban Ochoa-Vinueza<sup>2</sup>

**E-mail:** [carloesteban91ochoa@gmail.com](mailto:carloesteban91ochoa@gmail.com)

**ORCID:** <https://orcid.org/0009-0009-5262-4468>

Esteban Andrés Andrade-Sandoval<sup>3</sup>

**E-mail:** [es.andrade05@gmail.com](mailto:es.andrade05@gmail.com)

**ORCID:** <https://orcid.org/0009-0009-0270-7185>

Sebastián Alejandro Montoya-Auz<sup>1</sup>

**E-mail:** [sebasmontoyaauz@hotmail.com](mailto:sebasmontoyaauz@hotmail.com)

**ORCID:** <https://orcid.org/0000-0001-9680-7332>

Valeria Jacqueline Garófalo-Villalta<sup>2</sup>

**E-mail:** [vgarofalo2@indoamerica.edu.ec](mailto:vgarofalo2@indoamerica.edu.ec)

**ORCID:** <https://orcid.org/0000-0001-7065-0533>

<sup>1</sup> Hospital Carlos Andrade Marín. Ecuador.

<sup>2</sup> Universidad Tecnológica Indoamérica. Ecuador.

<sup>3</sup> Agencia de Aseguramiento de la Calidad de los Servicios de Salud y Medicina Prepagada. Ecuador.

#### Cita sugerida (APA, séptima edición)

Semanate-Zapata, V. F., Manzano-Pasquel, L. D., Ochoa-Vinueza, C. E., Andrade-Sandoval, E. A., Montoya-Auz, A. A., & Garófalo-Villalta, V. J. (2025). Cáncer de piel melanoma. Una revisión de la literatura. *Revista UGC*, 3(2), 134-148.

**Fecha de presentación:** 02/03/2025

**Fecha de aceptación:** 12/04/2025

**Fecha de publicación:** 01/05/2025

#### RESUMEN

El melanoma es un tumor maligno que se origina en los melanocitos y es la principal causa de mortalidad por cáncer de piel. La forma más común es el melanoma cutáneo, que se desarrolla en la capa más externa de la piel. El objetivo de este trabajo fue resumir la evidencia actual acerca de las consideraciones en el diagnóstico y tratamiento de esta neoplasia. Para esto, se realizó una revisión narrativa de la evidencia actualizada sobre su diagnóstico y tratamiento. Como fuente de información se utilizaron las publicaciones en bases de datos como Medline, Scielo, Tripdatabase o Scopus, a partir de una estrategia de búsqueda basada en términos Mesh/Decs y operadores booleanos. Las recomendaciones actuales para el diagnóstico incluyen la evaluación clínica detallada, la dermatoscopia y la confirmación histopatológica mediante biopsia. En cuanto al tratamiento, la cirugía sigue siendo la piedra angular, especialmente la resección local con márgenes adecuados. En casos avanzados, se considera la linfadenectomía y terapias adyuvantes como la inmunoterapia y, en menor medida, la radioterapia y quimioterapia, aunque estas últimas tienen un papel limitado. En conclusión, se aportó una síntesis de la mejor evidencia actualizada sobre el diagnóstico y tratamiento del melanoma, lo que permitirá consolidar y actualizar el conocimiento sobre el diagnóstico y tratamiento, dada la complejidad y heterogeneidad de esta enfermedad. Además, enfatiza la importancia de enfoques multidisciplinarios. Este trabajo contribuye a mejorar la toma de decisiones clínicas y a fomentar las intervenciones para la prevención y diagnóstico precoz de esta neoplasia.

#### Palabras clave:

Melanoma, melanoma cutáneo, diagnóstico clínico, tratamiento.

#### ABSTRACT

Melanoma is a malignant tumor that originates in melanocytes and is the leading cause of skin cancer mortality. The most common form is cutaneous melanoma, which develops in the outermost layer of the skin. The objective of this study was to summarize the current evidence regarding considerations in the diagnosis and treatment of this neoplasia. To this end, a narrative review of the updated evidence on its diagnosis and treatment was conducted. Publications in databases such as Medline, Scielo, Tripdatabase, and Scopus were used as sources of information, based on a search strategy based on Mesh/Decs terms and Boolean operators. Current recommendations for diagnosis include detailed clinical evaluation, dermoscopy, and histopathological confirmation by biopsy. Regarding treatment, surgery remains the cornerstone, especially local resection with adequate margins. In advanced cases, lymphadenectomy and adjuvant therapies such as immunotherapy and, to a lesser extent, radiotherapy and chemotherapy are considered, although the latter have a limited role. In conclusion, a synthesis of the best updated evidence on the diagnosis and treatment of melanoma was provided, which will consolidate and update knowledge on diagnosis and treatment, given the complexity and heterogeneity of this disease. Furthermore, it emphasizes the importance of multidisciplinary approaches. This work contributes to improving clinical decision-making and promoting interventions for the prevention and early diagnosis of this neoplasia.

#### Keywords:

Melanoma, cutaneous melanoma, clinical diagnosis, treatment.

## INTRODUCCIÓN

El melanoma es un tumor maligno que se origina en los melanocitos. El melanoma cutáneo (MC), el tipo más común, se desarrolla en la capa más externa de la piel, mientras que el melanoma uveal (MU), ocurre en la capa de la úvea. A pesar de sus diferencias anatómicas, ambos tipos comparten factores de riesgo similares, incluyendo fenotipos de piel clara y predisposición genética (Brănișteanu et al., 2023). En cuanto a la epidemiología, se observa que el melanoma presenta dos picos de mayor incidencia, uno en la edad media de la vida (40-50 años) y otro hacia los 65 años, con una edad media de presentación a los 58,8 años en los varones y a los 58 años en las mujeres. Se ha observado un mayor número de melanomas en mujeres en todas las edades de la vida. El desarrollo de un melanoma en la infancia y en edad avanzada es muy poco frecuente (Waseh & Lee, 2023).

Los melanomas invasivos, aunque solo representan el 1% de todos los casos de cáncer de piel, causan más del 75% de las muertes por este tipo de cáncer. Sin embargo, la tasa de supervivencia a 5 años es alta (93.5%), gracias a la gran proporción de enfermedades localizadas (78%) que conforman los melanomas invasivos recién diagnosticados, con una tasa de supervivencia a 5 años del 99.6%. A pesar de esto, una pequeña fracción de la progresión de la enfermedad en etapa I causa la mayoría de las muertes por melanoma. Las enfermedades en etapa III y IV tienen tasas de supervivencia del 73,9 % y 35,1 % respectivamente, lo que muestra una mejora significativa con la introducción de terapias dirigidas e inmunoterapias (Tímár & Ladányi, 2022).

En lo que respecta al melanoma uveal (MU), en los Estados Unidos, la incidencia varía de 5.1 a 6 casos por millón de habitantes al año, siendo más alta en las latitudes del sur. En Europa, la incidencia es mucho mayor y varía entre 1.3 a 8.6 casos por millón de habitantes al año, con ocho casos por millón de habitantes al año en caucásicos de ascendencia norteamericana (Noruega y Dinamarca) y la más baja en Italia (3.3 casos por millón de habitantes al año) y España (1.9 casos por millón de habitantes al año). Al igual que el MU, la incidencia de melanoma cutáneo (MC) también muestra una variabilidad geográfica característica (Brănișteanu et al., 2023).

Las opciones terapéuticas para el melanoma incluyen la terapia mediante fármacos frente a dianas selectivas, que deben tener en cuenta la variabilidad genética y de expresión de cada subgrupo de tumores. Además, se ha observado que el melanoma es un tumor asociado a una intensa angiogénesis, lo que sugiere que la terapia antiangiogénica puede ser otra estrategia terapéutica útil (Swetter et al., 2019). Sin embargo, es importante considerar que la quimioterapia estándar aporta solo un 20 % de respuesta favorable en pacientes con melanoma metastásico, y otras combinaciones de citotóxicos e inmunoterapia pueden producir mayor toxicidad sin incrementar

la supervivencia de manera significativa (Swetter et al., 2021).

La cirugía de melanoma ha experimentado cambios significativos en los últimos años. Las operaciones altamente radicales con muchas complicaciones, que además mantenían baja la supervivencia completa y libre de enfermedad, fueron gradualmente reemplazadas por operaciones menos radicales. Con la introducción de nuevos tratamientos sistémicos (dirigidos e inmuno-oncológicos) en indicaciones adyuvantes, ciertas cirugías, como las disecciones de bloque electivo, ahora han sido desplazadas de los tratamientos quirúrgicos y el papel de la cirugía también ha sido reevaluado (Kádár et al., 2023).

En términos pronósticos, es fundamental considerar la reescisión sobre el área de la lesión primaria en caso de que los márgenes de escisión no fueran adecuados en relación con el nivel de infiltración. Además, se deben utilizar factores pronósticos que permitan predecir la vida media del paciente luego del diagnóstico y la terapéutica indicada, como los niveles de invasión (niveles de Clark) (Swetter et al., 2019, 2021). El objetivo de este trabajo es resumir la evidencia actual acerca de las consideraciones en el diagnóstico y tratamiento del melanoma, para esto, se planteó la pregunta de investigación: ¿Cuáles son las recomendaciones actuales para el diagnóstico y tratamiento del melanoma? Con esto, se espera contribuir a la mejora en el diagnóstico y tratamiento de esta patología.

## METODOLOGÍA

Se realizó una revisión teórica de la literatura académica de los últimos 10 años, en bases de datos especializadas como Medline, Scielo, Tripdatabase o Scopus.

Se utilizaron términos Mesh y operadores booleanos, como se muestra a continuación:

- (“Melanoma, Cutaneous Malignant”[Mesh]) AND “Diagnosis”[Mesh]
- (“Melanoma”[Mesh]) AND “Therapeutics”[Mesh]
- (“Melanoma”[Mesh]) AND “Diagnosis”[Mesh] OR “Antineoplastic Protocols”[Mesh]
- (“Melanoma”[Mesh]) AND “Surgical Procedures, Operative”[Mesh]

Se incluyeron artículos con hasta 10 años de antigüedad, en idioma inglés o español, con diseño de guías clínicas, metaanálisis, revisiones sistemáticas, ensayos clínicos, analíticos u observacionales, que describan los aspectos actuales en cuanto al diagnóstico y tratamiento del melanoma en sujetos adultos. Se excluyeron artículos de correspondencia, editoriales, actas de conferencias, tesis de grado, publicaciones incompletas, con solo resumen disponible.

Una vez seleccionados los artículos, se procedió a realizar una lectura crítica, a partir de la herramienta CASPE, con la que se extrajo la información relevante para responder

a la pregunta de investigación. Posteriormente, se procedió a la síntesis cualitativa de esta información, y la redacción del artículo de revisión.

## DESARROLLO

Es un tumor maligno que se origina en los melanocitos y afecta principalmente la piel. Sin embargo, también pueden aparecer en el ojo (úvea, conjuntiva y cuerpo ciliar), meninges y en diversas superficies mucosas. Aunque los melanomas suelen tener una pigmentación intensa, también pueden ser amelanóticos. Incluso los tumores más pequeños pueden metastatizar, pero más del 85% de los melanomas no lo harán. Los melanomas representan el 90% de las muertes asociadas con tumores cutáneos. En esta guía, nos enfocamos en el tratamiento del melanoma cutáneo (Garbe et al., 2022). El melanoma, tradicionalmente percibido como una neoplasia uniforme con un mal pronóstico, ha surgido como una colección de diversos subtipos, cada uno caracterizado por presentaciones clínicas distintas, características histopatológicas y genéticas. A saber, estas son:

- **Melanoma cutáneo (MC):** es la forma más prevalente y se divide en función de la exposición al sol en melanomas por daño solar crónico (CSD), no relacionados con el daño solar crónico (no-CSD) y melanomas acrales. La OMS ha categorizado el melanoma cutáneo en base a características moleculares, en nueve subtipos distintos. Esta clasificación molecular se basa en alteraciones genéticas específicas y patrones de exposición al sol, dando lugar a subtipos con perfiles clínicos e histopatológicos únicos (Boutros et al., 2024).
- **Melanoma no cutáneo:** incluye los melanomas mucosos y uveales, que surgen de los melanocitos en los tejidos mucosos, presentan desafíos debido a sus ubicaciones ocultas y su naturaleza agresiva. Están menos frecuentemente asociados con mutaciones de la firma UV, que son comunes en otros tipos de melanoma. Esta falta de firma UV sugiere que los melanomas mucosos pueden surgir a través de diferentes procesos mutacionales, potencialmente involucrando reordenamientos genómicos más complejos. Las características moleculares clave del melanoma mucoso incluyen una mayor frecuencia de mutaciones y amplificaciones de KIT, así como amplificaciones de los RTKs PDGFRA y KDR (VEGFR2)(Sergi et al., 2023).

## Epidemiología

En los Estados Unidos, la tasa de incidencia estandarizada para el melanoma cutáneo (MC) es de 45 nuevos casos por 100,000 habitantes. En Europa, hay una diferencia muy pronunciada en la incidencia de MC entre varios países, teniendo los países del norte la incidencia más alta. Noruega tiene la tasa de incidencia más alta (29,6) y Rumania tiene la más baja (3,4), dentro del promedio europeo (13,5).

El melanoma es raro en personas no blancas y varios estudios han demostrado que los hispanos y asiáticos

tienen una incidencia más baja de ambos, MC y MU, mientras que los individuos negros tienen la incidencia más baja. Según reportes de la Agencia Internacional de Investigación en Cáncer, en el 2022 la incidencia de melanoma fue 331 722 casos a nivel global, de los cuales, 20 291 fueron en América Latina y el Caribe. La mortalidad por esta causa en el mundo fue de 58 667 casos (International Agency for Research on Cancer, 2023). En Quito, según el registro de tumores se SOLCA, el melanoma tiene una incidencia de 2,2% y se encuentra en el lugar decimotercero en frecuencia, dentro de las enfermedades oncológicas, ocupando el 11% de todas las neoplasias de piel (Cueva & Yépez, 2019).

## Etiología y factores de riesgo

**Factores Ambientales:** La exposición a la radiación ultravioleta es un factor de riesgo importante para el melanoma cutáneo (MC) debido a la capacidad de la radiación ultravioleta (UVR) para dañar el ADN, causando mutaciones somáticas. La exposición puede clasificarse como intermitente o crónica, siendo esta última principalmente ocupacional. Ambos patrones de exposición están asociados con un mayor riesgo de MC, pero parece que el riesgo es mayor para la exposición intermitente. Esto puede explicarse por el hecho de que las personas expuestas de manera intermitente tienen niveles más bajos de melanina y tienen más probabilidades de desarrollar quemaduras solares (Gosman et al., 2023).

**Fenotipo:** Los factores de riesgo para desarrollar melanoma incluyen ser de raza caucásica con piel clara, tener un alto recuento de nevos, nevos congénito gigante, y nevus de Clark/displásico. Los caucásicos tienen 20 veces más riesgo de desarrollar melanoma que las personas negras. La inmunosupresión y una historia previa de melanoma también aumentan el riesgo. El nevus congénito gigante tienen un riesgo significativo de desarrollar melanoma, variando del 2.3 al 14% (Waseh & Lee, 2023).

## Patología

Las dos vías principales para la génesis del melanoma cutáneo están determinadas por el grado de daño solar acumulativo: melanoma de propagación superficial para daño bajo, y melanoma de lentigo maligno para daño alto. El melanoma de propagación superficial, a menudo vinculado a un nevus precursor, se ve predominantemente en adultos jóvenes y se caracteriza por mutaciones BRAFV600E. El melanoma de lentigo maligno, por otro lado, carece de estas mutaciones pero puede presentar alteraciones en NF1 o NRAS y surge en la piel dañada por el sol de individuos mayores (Boutros et al., 2024).

El melanoma desmoplásico se destaca como un subtipo raro, que se presenta comúnmente en la piel dañada por el sol de las personas mayores y es difícil de diagnosticar. Se caracteriza por una alta carga de mutación tumoral, que se correlaciona con una menor participación de los

ganglios linfáticos centinelas y una mayor respuesta a la inmunoterapia. El melanoma acral se caracteriza por aberraciones genómicas únicas en comparación con los melanomas que surgen de la piel no dañada crónicamente por el sol. Mientras que los melanomas no dañados crónicamente por el sol frecuentemente tienen mutaciones activadoras en BRAF y una mayor frecuencia de mutaciones NRAS, los melanomas acrales típicamente no muestran estas mutaciones oncogénicas. En cambio, los melanomas acrales están asociados con un aumento en el número de copias de la quinasa 4 dependiente de ciclina (CDK4) y la ciclina D1 (CCND1) (Boutros et al., 2024).

Histológicamente, es común observar una propagación pagetoide y anidada de melanocitos malignos en tejidos intraepidérmicos. También se observan nidos intradérmicos de proliferación melanocítica. Aunque puede surgir en cualquier localización, se encuentra con más frecuencia en el tronco en los hombres y en las extremidades inferiores en las mujeres. El crecimiento horizontal intraepidérmico puede durar mucho tiempo y solo entonces volverse invasivo (Lopes et al., 2022).

### Diagnóstico

El melanoma es uno de los cánceres más heterogéneos, tanto en términos de etiología como se mencionó anteriormente, como en términos de sus características clínicas. Estas características dependen de varios factores, como el origen y la ubicación anatómica. Existen cuatro tipos principales de melanoma cutáneo: melanoma de propagación superficial, melanoma nodular, melanoma de lentigo maligno y melanoma lentiginoso acral, cada uno de ellos asociado con diferentes factores epidemiológicos, dermatológicos e histopatológicos. El melanoma de propagación superficial es el más prevalente en la población entre 30 y 50 años. Por lo general, aparece como una mácula que tiende a evolucionar en una pápula o nódulo palpable con márgenes irregulares y una amplia gama de colores (Lopes et al., 2022).

La dermatoscopia es una herramienta fundamental en la evaluación del melanoma, ya que permite identificar características del melanoma que podrían pasar desapercibidas al ojo desnudo; permite decidir qué lesiones son clínicamente sospechosas y candidatas a resección o biopsia con objetivo diagnóstico (Żółkiewicz et al., 2022).

Los datos actuales sugieren la existencia de tres formas heterogéneas de melanomas (Waseh & Lee, 2023):

- Melanomas de crecimiento lento asociados con exposición intermitente al sol y nevos melanocíticos.
- Melanomas indolentes de crecimiento lento asociados con la exposición crónica al sol que ocurren en la cabeza y el cuello.
- Melanomas agresivos de rápido crecimiento mínimamente asociados con la exposición al sol y nevos melanocíticos.

### Examen físico

A simple vista, los melanomas suelen ser lesiones pigmentadas oscuras en diversos tonos de marrón y negro. Sin embargo, también pueden tener el color de la piel del paciente o ser rosados (amelanóticos), lo que puede dificultar la detección temprana. Cualquier lesión cutánea pigmentada o clínicamente amelanótica que cambie o crezca justifica una evaluación clínica, preferiblemente por un dermatólogo o médico de atención primaria con la experiencia adecuada (Long et al., 2023).

### Exámenes de laboratorio

No se recomiendan investigaciones de base para pacientes con melanoma cutáneo de etapa 0-II según la AAD (Swetter et al., 2019) y de etapa 0 a IIIB según la NCCN (Coit et al., 2019). La LDH sérica tiene valor pronóstico en la enfermedad metastásica, y se recomienda la prueba de LDH en pacientes con melanoma metastásico en todas las guías. ESMO (Michielin et al., 2019) y NCCN (Coit et al., 2019) recomiendan la tomografía por emisión de positrones (PET) de todo el cuerpo y la resonancia magnética (MRI) del cerebro para pacientes con enfermedad de etapa III y superior. ESMO recomienda PET y MRI del cerebro para cualquier paciente con tumor pT3b y superior.

Además, según la NCCN (Coit et al., 2019), se debe considerar la PET y la MRI cerebral para pacientes con enfermedad en etapa temprana y signos y síntomas de enfermedad metastásica y pacientes con enfermedad de alto riesgo, como aquellos que presentan un ganglio linfático centinela positivo o lesiones metastásicas satélite o en tránsito microscópicas en la patología o con ganglios linfáticos clínicamente palpables. Sin embargo, no se recomienda la imagenología para pacientes con ganglios linfáticos centinelas positivos (Grado B) mientras recomienda la imagenología PET y MRI cerebral para ganglios linfáticos palpables (Grado B) (Pathak & Zito, 2023).

En una reciente revisión de alcance, se estableció que las técnicas de imagen pueden aumentar la precisión diagnóstica, reducir los procedimientos innecesarios y ayudar a guiar los planes de tratamiento. La microscopía confocal de reflectancia (RCM) utiliza luz infrarroja cercana para ayudar a diagnosticar lesiones dermatológicas. Se encontró que la RCM demuestra casi el doble del valor predictivo positivo en comparación con la dermatoscopia (Shapiro et al., 2024).

La introducción de los Criterios de Morfología de Ultrasonido (US) de Berlín permitió una mejora del 65-80% en la sensibilidad diagnóstica. El US con citología de aspiración con aguja fina (FNAC) predice con precisión la necesidad de biopsia de ganglio linfático centinela y linfadenectomía, ahorrando a los pacientes con metástasis y solicitando biopsia para lesiones equívocas. La tomografía computarizada de emisión de fotón único (SPECT/CT)

es una herramienta adyuvante para evaluar anatómica y funcionalmente la invasión linfática. La SPECT/CT mejora la detección de los ganglios centinelas mientras disminuye el tiempo de operación y mejora los resultados cosméticos (Shapiro et al., 2024).

La tomografía computarizada de emisión de positrones (PET/CT) con 18F-fluorodesoxiglucosa (18F-FDG) y reconstrucción de voxel pequeño demostró una mayor especificidad y sensibilidad para detectar metástasis en tránsito de melanomas, específicamente en las extremidades. La microscopía multifotón asigna una puntuación basada en el peso según las características malignas. La angiografía de coherencia óptica captura imágenes de los vasos para ayudar a diagnosticar lesiones equívocas (Shapiro et al., 2024).

Estadaje (NCCN) y si hay modificaciones en guías actuales favor incluirlas

Existen dos formas de estadaje: clínico y patológico. Según las directrices de la NCCN, los melanomas cutáneos se clasifican como se muestra en la Tabla 1 (Swetter et al., 2021):

Tabla 1. Estadios clínicos. Melanoma cutáneo.

| Estadio        | Descripción  |
|----------------|--|
| Estadio 0      | Enfermedad "in situ"   |
| Estadio I y II | Enfermedad localizada. Los factores determinantes para la estadificación y subestadificación son el espesor de Breslow y la presencia o ausencia de ulceración tras la valoración patológica del tumor primario. <ul style="list-style-type: none"> <li>- El estadio I se divide a su vez en IA y IB.</li> <li>- El estadio II incluye las clasificaciones IIA, IIB y IIC.</li> </ul>  |
| Estadio III    | Enfermedad regional. Se define por la presencia de metástasis en los ganglios linfáticos regionales: <ul style="list-style-type: none"> <li>- metástasis en tránsito: lesiones cutáneas o subcutáneas ubicadas entre 2 cm desde el tumor primario y la cuenca nodal regional.</li> <li>- metástasis satélite: lesiones metastásicas cutáneas o subcutáneas hasta 2 cm desde el margen del tumor primario</li> <li>- metástasis microsátelite: nidos de tumor de más de 0.05 mm de diámetro en la dermis reticular, subcutáneo o vasos debajo del tumor invasivo primario, pero separados de él por al menos 0.3 mm de tejido normal en la sección en la que se tomó la medida de Breslow.</li> </ul> |

|            |   |
|------------|---|
| Estadio IV | Metástasis a distancia. Aunque no existe una mayor división en subetapas, una subclasificación según el número de órganos afectados, qué órganos están afectados y los niveles séricos de lactato deshidrogenasa (LDH) es esencial por razones de pronóstico. |
|------------|---|

### Tratamiento por estadiaje

#### Escisión amplia (EA) del melanoma primario

Es el pilar del tratamiento, seguido de la biopsia del ganglio linfático centinela si el grosor del tumor es > 0.8 mm (si el examen histológico ha revelado factores de riesgo adicionales) (Garbe et al., 2022). Cuando se sospecha de melanoma clínica y dermatoscópicamente, se debe realizar una biopsia escisional para permitir un diagnóstico histológico. En general, las biopsias incisionales pueden considerarse en lesiones grandes o lesiones ubicadas en áreas sensibles, como el léntigo maligno, las lesiones acrales y genitales (Villani et al., 2023) (Tabla 2).

Tabla 2. Márgenes de seguridad para la escisión amplia, según la clasificación de Breslow.

| Breslow    | Márgenes clínicos recomendados |
|------------|--------------------------------|
| "in situ"  | 0.5 - 1 cm                     |
| ≤ 1 mm     | 1 cm                           |
| > 1 - 2 mm | 1 - 2 cm                       |
| > 2 - 4 mm | 2 cm                           |
| > 4 mm     | 2 cm                           |

Fuente: NCCN Guidelines (2021).

#### Biopsia del ganglio linfático centinela (BGLC)

Para la estadificación patológica en pacientes apropiados con grosor tumoral elegible.

#### Tratamiento adicional de la enfermedad metastásica regional o distante si está presente

Para los pacientes con melanoma de etapa III-IV reseca-do, las terapias sistémicas adyuvantes inmunológicas y dirigidas son un medio importante para mejorar la supervivencia libre de enfermedad. En los anexos 1, 2,3 y 4 se presentan los algoritmos de tratamiento según el estadio clínico.

#### Tratamiento Quirúrgico

El tratamiento quirúrgico es de elección para el MC. En caso de confirmación histológica de MC, se debe realizar una excisión posterior, reduciendo así el riesgo de recurrencias locales. En pacientes que presentan melanoma de lentigo maligno o melanomas genitales y acrales, una

cirugía controlada microscópicamente (cirugía micrográfica de Mohs) puede ser una opción valiosa para preservar el tejido, asegurando la resección completa del tumor (Villani et al., 2023).

### Neoadyuvancia

La terapia neoadyuvante se define como un tratamiento inicial para reducir un tumor antes del tratamiento quirúrgico. Debería considerarse en pacientes con metástasis resecables, particularmente melanoma en etapa III. La inmunoterapia parece ser superior a la terapia dirigida, resultando en altas tasas de respuesta, pero con menor durabilidad. Además, la combinación de ipilimumab [anti-antígeno 4 asociado a linfocitos T citotóxicos (CTLA-4)] más nivolumab [anti-proteína de muerte celular programada-1 (PD-1)] es mejor que la monoterapia con un agente anti-PD-1 y que la respuesta patológica inicial es predictiva de la supervivencia libre de recurrencia (SLR) (Swetter et al., 2021).

### Adyuvancia

La terapia sistémica se recomienda para el melanoma cutáneo en etapa III después de una amplia escisión local con o sin biopsia del ganglio linfático centinela y disección de los ganglios linfáticos. Para la enfermedad metastásica resecable con participación limitada, se recomienda la resección local seguida de terapia sistémica adyuvante. Para pacientes con enfermedad metastásica cerebral voluminosa o aquellos con síntomas, la terapia dirigida al cerebro, como la radiocirugía estereotáctica, es la opción preferida. Para la enfermedad diseminada irresecable, las opciones incluyen terapia sistémica, terapias locales con T-vec y radioterapia paliativa (Michielin et al., 2019; Swetter et al., 2021; Garbe et al., 2022). En la Tabla 3 se resumen las recomendaciones de la terapia adyuvante, según el estadio clínico

Tabla 3. Recomendaciones de terapia adyuvante.

- 
- Se debe ofrecer terapia adyuvante (anti-PD-1 o terapia dirigida) a todos los pacientes resecados en los estadios IIIA y IIID.
  - Se debe ofrecer terapia adyuvante anti-PD-1 a pacientes en estadios resecados IIIA-IIID independientemente del estado mutacional.
  - Se debe ofrecer terapia adyuvante con inhibidores de BRAF/MEK a pacientes con mutaciones BRAFV600 E/K en estadios IIIA y IIID resecados.
  - Para pacientes con melanoma en estadio IV completamente resecado, se puede ofrecer nivolumab independientemente del estado de la mutación.
- 

Fuente: Garbe et al. (2022).

Se puede considerar la radioterapia adyuvante para pacientes con melanoma cutáneo desmoplásico después de una amplia escisión local y características de alto

riesgo. La radioterapia del tumor primario rara vez se indica (Michielin et al., 2019; Swetter et al., 2021). Sin embargo, en pacientes ancianos o frágiles o donde el procedimiento quirúrgico llevará a una desfiguración severa, la radioterapia puede aplicarse con intención curativa. Esto podría considerarse para el lentigo maligno que cumple con estos criterios (Garbe et al., 2022).

Con el propósito de sintetizar la mejor evidencia disponible sobre el diagnóstico y tratamiento actual del melanoma se realizó esta revisión bibliográfica. En la que se evidenció que, el diagnóstico de melanoma se basa en el examen clínico y la biopsia. Con el primero, la detección temprana es fundamental, por lo que se deben realizar exámenes cutáneos exhaustivos, especialmente en los pacientes de alto riesgo, utilizando la regla ABCDE (asimetría, borde, color, diámetro, evolución); mientras que con respecto a la biopsia, se encontró que el método de escisión es de referencia para la sospecha de melanoma y, en este contexto, se deben evitar las biopsias parciales para garantizar una estadificación precisa (Dixon et al., 2024) many patients do not receive optimal management, particularly when considering patient age. Objective: to provide an update on melanoma management from the time of the decision to biopsy a suspicious skin lesion. Methods: We reviewed melanoma-management research published between 2018 and 2023 and identified where such findings impact and update the management of confirmed melanomas. Pubmed, Google Scholar, Ovid and Cochrane Library were used as search tools. Results: We identified 81 publications since 2017 that have changed melanoma management; 11 in 2018, 12 in 2019, 10 in 2020, 12 in 2021, 17 in 2022 and 18 in 2023. Discussion: Delayed or inaccurate diagnosis is more likely to occur when a partial shave or punch biopsy is used to obtain the histopathology. Wherever feasible, a local excision with a narrow margin should be the biopsy method of choice for a suspected melanoma. The Breslow thickness of the melanoma remains the single most important predictor of outcome, followed by patient age and then ulceration. The BAUSSS biomarker, (Breslow thickness, Age, Ulceration, Subtype, Sex and Site).

Para completar el diagnóstico, se realiza la evaluación histopatológica, mediante la escala de Grosor de Breslow, que sigue siendo el factor pronóstico más importante. Mide la profundidad de la invasión en milímetros y, además se realiza la ultraestadificación, que incluye la evaluación de la tasa mitótica, la ulceración y la invasión linfovascular para guiar las decisiones de tratamiento (Frech et al., 2022; Pathak & Zito, 2023). Por otra parte, se describió el uso de pruebas moleculares, como las prueba de mutación BRAF, que son obligatorias para los estadios III o IV como guía de tratamiento dirigido (Bravo-Garzón et al., 2024), o las pruebas de expresión del PD-L1, que se han considerado para predecir la respuesta a la inmunoterapia, aunque todavía no es una práctica estándar (Switzer et al., 2022).

En cuanto al tratamiento quirúrgico, se recomienda el manejo quirúrgico, con márgenes según la clasificación de Breslow (Garbe et al., 2022); además, existe consenso en la importancia de la biopsia del ganglio centinela. Lo que se sustenta con los aportes de Wollina (2022), que establecieron que la cirugía sigue siendo fundamental para el diagnóstico y el tratamiento del melanoma primario.

Estos hallazgos se sustentan con el estudio multicéntrico de Piñero et al. (2023), en el que se analizaron las características de 221 pacientes con melanoma cutáneo de miembros inferiores, sin metástasis regionales o a distancia evidentes en su diagnóstico inicial, y se comparan los datos de supervivencia según su localización en el muslo, la pierna o el pie, después del tratamiento quirúrgico. Estos autores encontraron una relación significativa entre el melanoma ubicado en el pie o el tobillo y un índice de Breslow más alto, lo que confirma los resultados vistos en estudios previos. Esta relación también se ha encontrado con el diámetro de la lesión en el momento del diagnóstico, una variable que se analizó vagamente en estudios previos y podría explicarse por el retraso en el diagnóstico.

Por su parte, Sun et al. (2023) the required margin for acral melanoma is controversial. In this retrospective study, we aimed to investigate whether narrow-margin excision is warranted for thick acral melanoma. Records from 277 melanoma patients with stage T3–T4 disease who underwent radical surgery in three centers in China from September 2010 to October 2018 were reviewed. Clinicopathologic data, including age, gender, excision margin (1–2 cm versus  $\geq 2$  cm, investigaron si la escisión con margen estrecho es justificada para el melanoma acral grueso. Se revisaron los registros de 277 pacientes con melanoma en etapa T3-T4 que se sometieron a cirugía radical en tres centros en China desde septiembre de 2010 hasta octubre de 2018. El principal hallazgo indica que el margen de resección no se correlacionó con la supervivencia total de los pacientes, supervivencia libre de enfermedad, o supervivencia libre de enfermedad local o en tránsito en el melanoma acral, con esto, los autores concluyeron que se requiere un margen de resección  $\geq 2$  cm para el melanoma cutáneo no acral. Mientras tanto, un margen de resección estrecho (1-2 cm) puede ser seguro para los pacientes con melanoma acral.

En otro estudio multicéntrico retrospectivo de 785 casos, Beal et al. (2023), analizaron las tasas de recurrencia local (RL), recurrencia nodal y recurrencia a distancia, así como la supervivencia específica de la enfermedad para el melanoma invasivo de cabeza y cuello tratado con cirugía micrográfica de Mohs (MMS). Las tasas de RL, recurrencia nodal y recurrencia a distancia fueron 0.51%, 1.0% y 1.1% respectivamente. Para los tumores T1, T2, T3 y T4, la RL fue 0.16%, 1.18%, 2.22% y 5.26%, respectivamente. La supervivencia específica de la enfermedad a cinco y diez años fue del 96.8% y 93.4%. con esto, los autores

concluyeron que la MMS logra mejoras significativas en la RL en comparación con la escisión convencional.

Con respecto al tratamiento adyuvante, la evidencia disponible indica el uso de inmunoterapia, con medicamentos como los inhibidores de la DP-1, que según Bloem et al. (2024) distant metastasis-free survival (DMFS, son de primera línea para los pacientes de alto riesgo, ya que mejoran la supervivencia sin recidiva (Rauwerdink et al., 2024) as no head-to-head studies have compared these groups. Methods: This multi-center cohort study analyzed melanoma patients treated with anti-PD-1 in adjuvant or advanced settings between 2015 and 2021. Comorbidities and ECOG performance status were assessed before treatment, and grade III-IV irAEs were monitored during treatment. Univariate and multivariate regression analyses were conducted to identify factors associated with irAE development. Results: A total of 1465 advanced melanoma patients and 908 resected melanoma patients received anti-PD-1 therapy. Adjuvant-treated patients were younger, with a median age of 63 years compared to 69 years in the advanced group ( $p < 0.01$ ). También incluye tratamiento dirigido, con inhibidores de BRAF/MEK (dabrafenib/trametinib) para pacientes con mutaciones de BRAF, que ofrecen altas tasas de respuesta (Garbe et al., 2022).

Por otra parte, el diagnóstico y el tratamiento del melanoma en pacientes con mutaciones genéticas de alto riesgo, como las mutaciones BRAF, implican una combinación de pruebas genéticas, intervención quirúrgica y terapias sistémicas. Las pruebas genéticas son cruciales para identificar mutaciones que puedan influir en las decisiones terapéuticas. Por ejemplo, las mutaciones BRAF están presentes en aproximadamente el 40-50% de los melanomas cutáneos, y su identificación puede orientar el uso de terapias dirigidas (Guhan et al., 2021; Javaid et al., 2025).

Esto se sustenta en los aportes de Lauters et al. (2024), que establecieron que el diagnóstico suele implicar una exploración clínica exhaustiva con herramientas como la dermatoscopia y la regla mnemotécnica ABCDE para evaluar lesiones sospechosas, seguida de una biopsia para determinar la profundidad de Breslow, fundamental para la estadificación y la planificación del tratamiento; además, el análisis genético puede refinar el diagnóstico al identificar mutaciones específicas que puedan ser objeto de tratamiento.

Para el tratamiento, la resección quirúrgica sigue siendo el abordaje principal para el melanoma localizado, siendo la escisión local amplia el estándar. En casos de melanoma de alto riesgo, en particular aquellos con mutaciones genéticas, se recomiendan terapias sistémicas adyuvantes para reducir el riesgo de recurrencia. Para los pacientes con melanoma con mutación BRAF, la combinación de inhibidores de BRAF y MEK, como dabrafenib y trametinib, es una opción de tratamiento adyuvante consolidada

(Mooradian & Sullivan, 2023). Estas terapias han demostrado mejoras significativas en la supervivencia libre de recaídas (SLR) en ensayos clínicos (Eljilany et al., 2023).

La inmunoterapia con inhibidores de puntos de control, como pembrolizumab y nivolumab, es otro pilar del tratamiento del melanoma de alto riesgo, incluyendo aquellos con mutaciones genéticas. Estos agentes pueden utilizarse solos o en combinación con terapias dirigidas, según el perfil de mutación y el escenario clínico. Por ejemplo, en el melanoma con mutación BRAF, la elección entre la terapia dirigida a BRAF y la inmunoterapia puede ser difícil debido a los resultados similares en la supervivencia libre de recaídas y de metástasis a distancia, como se observa en las comparaciones entre ensayos clínicos (Awada & Neyns, 2022).

## CONCLUSIONES

Con esta revisión se aportó una síntesis de la mejor evidencia actualizada sobre el diagnóstico y tratamiento del melanoma, que es una de las neoplasias cutáneas más agresivas debido a su alta capacidad de metastatizar; lo que permitirá consolidar y actualizar el conocimiento sobre el diagnóstico y tratamiento, dada la complejidad y heterogeneidad de esta enfermedad.

Además, enfatiza la importancia de enfoques multidisciplinarios. Este trabajo contribuye a mejorar la toma de decisiones clínicas y a fomentar las intervenciones para la prevención y diagnóstico precoz de esta neoplasia.

## REFERENCIAS BIBLIOGRÁFICAS

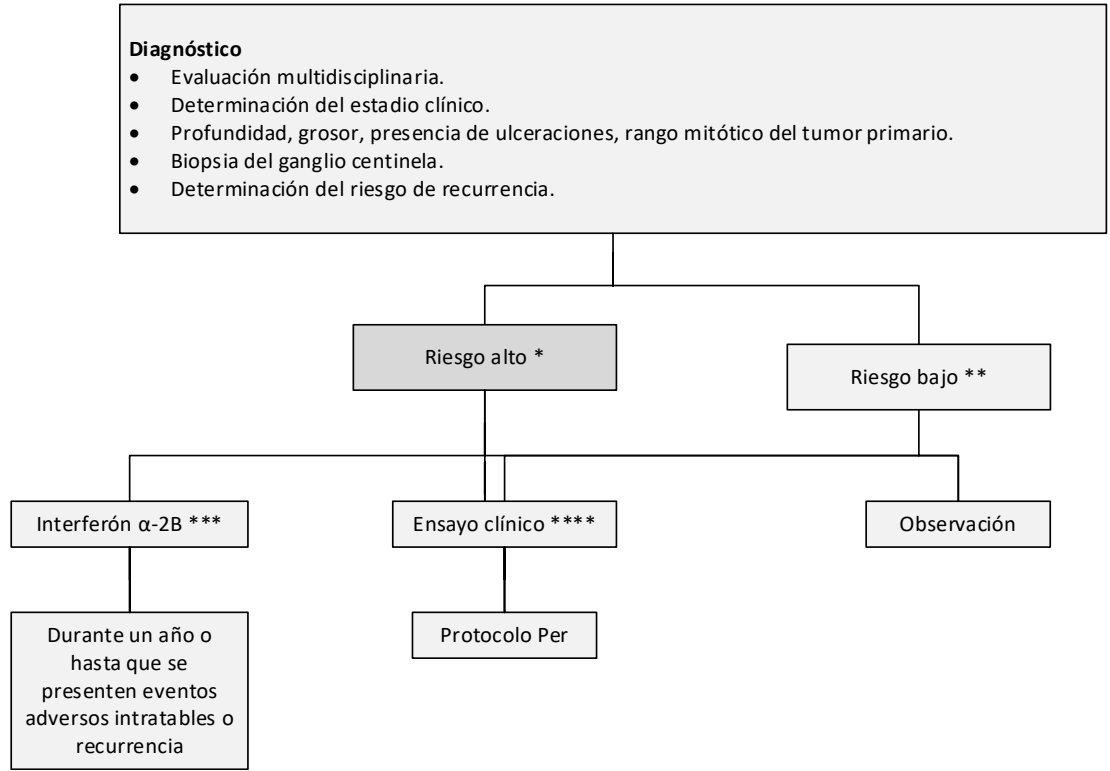
- Awada, G., & Neyns, B. (2022). Melanoma with genetic alterations beyond the BRAF V600 mutation: management and new insights. *Current Opinion in Oncology*, *34*(2), 115-122. <https://doi.org/10.1097/CCO.0000000000000817>
- Beal, B. T., Udkoff, J., Aizman, L., Etzkorn, J., Zitelli, J. A., Miller, C. J., Shin, T. M., Sobanko, J. F., & Brodland, D. G. (2023). Outcomes of invasive melanoma of the head and neck treated with Mohs micrographic surgery – A multicenter study. *Journal of the American Academy of Dermatology*, *89*(3), 544-550. <https://doi.org/10.1016/j.jaad.2022.12.038>
- Bloem, M., Van Not, O. J., Aarts, M. J. B., van den Berk-mortel, F. W. P. J., Blank, C. U., Blokx, W. A. M., Boers-Sonderen, M. J., Bonenkamp, J. J., de Groot, J. B., Haanen, J. B., Hospers, G. A. P., Kapiteijn, E. W., De Meza, M. M., Piersma, D., van Rijn, R. S., Stevense-den Boer, M. A. M., Van der Veldt, A. A. M., Vreugdenhil, G., Van den Eertwegh, A. J. M., ... Wouters, M. W. (2024). Adjuvant treatment with anti PD-1 in acral melanoma: A nationwide study. *International Journal of Cancer*, *155*(8), 1455-1465. <https://doi.org/10.1002/ijc.35060>

- Boutros, A., Croce, E., Ferrari, M., Gili, R., Massaro, G., Marconcini, R., Arecco, L., Tanda, E. T., & Spagnolo, F. (2024). The treatment of advanced melanoma: Current approaches and new challenges. *Critical Reviews in Oncology/Hematology*, *196*(2), 104-115. <https://doi.org/10.1016/j.critrevonc.2024.104276>
- Brănișteanu, D. E., Porumb-Andrese, E., Stărică, A., Munteanu, A. C., Toader, M. P., Zemba, M., Porumb, V., Cozmin, M., Moraru, A. D., Nicolescu, A. C., & Brănișteanu, D. C. (2023). Differences and Similarities in Epidemiology and Risk Factors for Cutaneous and Uveal Melanoma. *Medicina*, *59*(5), 943-952. <https://doi.org/10.3390/medicina59050943>
- Bravo-Garzón, M. A., Bornstein-Quevedo, L., Camargo, V. P. de, Sanku, G., Jansen, A. M., Macedo, M. P. de, Rico-Restrepo, M., & Chacón, M. (2024). BRAF-Mutated Melanoma Journey in Latin America: Expert Recommendations From Diagnosis to Treatment. *Cancer Control*, *31*. <https://doi.org/10.1177/10732748241251572>
- Coit, D. G., Thompson, J. A., Albertini, M. R., Barker, C., Carson, W. E., Contreras, C., Daniels, G. A., DiMaio, D., Fields, R. C., Fleming, M. D., Freeman, M., Galan, A., Gastman, B., Guild, V., Johnson, D., Joseph, R. W., Lange, J. R., Nath, S., Olszanski, A. J., ... Engh, A. M. (2019). Cutaneous Melanoma, Version 2.2019, NCCN Clinical Practice Guidelines in Oncology. *Journal of the National Comprehensive Cancer Network : JNCCN*, *17*(4), 367-402. <https://doi.org/10.6004/JNCCN.2019.0018>
- Cueva, P., & Yépez, J. (2019). *Epidemiología del Cáncer en Quito 2011-2015*. <https://solcaquito.org.ec/wp-content/uploads/2022/05/Epidemiologia-del-cancer-en-Quito-2011-2015.pdf>
- Dixon, A. J., Sladden, M., Zouboulis, C. C., Popescu, C. M., Nirenberg, A., Steinman, H. K., Longo, C., Dixon, Z. L., & Thomas, J. M. (2024). Primary Cutaneous Melanoma—Management in 2024. *Journal of Clinical Medicine*, *13*(6), 1607. <https://doi.org/10.3390/jcm13061607>
- Eljilany, I., Castellano, E., & Tarhini, A. A. (2023). Adjuvant Therapy for High-Risk Melanoma: An In-Depth Examination of the State of the Field. *Cancers*, *15*(16), 4125-4132. <https://doi.org/10.3390/cancers15164125>
- Frech, F. S., Bommareddy, K., Hernandez, L., Dreyfuss, I., Urbonas, R., & Nouri, K. (2022). Cutaneous melanoma: An update on pathogenesis, prevention, and treatment. *Dermatological Reviews*, *3*(6), 384-399. <https://doi.org/10.1002/DER2.153>
- Garbe, C., Amaral, T., Peris, K., Hauschild, A., & Arenberger, P. (2022). European consensus-based interdisciplinary guideline for melanoma. Part 2: Treatment - Update 2022. *European Journal of Cancer*, *170*(1), 256-284. <https://doi.org/10.1016/j.ejca.2022.04.018>

- Garbe, C., Amaral, T., Peris, K., Hauschild, A., Arenberger, P., Basset-Seguín, N., Bastholt, L., Bataille, V., del Marmol, V., Dréno, B., Fargnoli, M. C., Forsea, A.-M., Grob, J.-J., Höller, C., Kaufmann, R., Kelleners-Smeets, N., Lallas, A., Lebbé, C., Lytvynenko, B., ... Lorigan, P. (2022). European consensus-based interdisciplinary guideline for melanoma. Part 1: Diagnostics: Update 2022. *European Journal of Cancer*, *170*(2), 236-255. <https://doi.org/10.1016/j.ejca.2022.03.008>
- Gosman, L. M., Tăpoi, D.-A., & Costache, M. (2023). Cutaneous Melanoma: A Review of Multifactorial Pathogenesis, Immunohistochemistry, and Emerging Biomarkers for Early Detection and Management. *International Journal of Molecular Sciences*, *24*(21), 158-167. <https://doi.org/10.3390/ijms242115881>
- Guhan, S., Klebanov, N., & Tsao, H. (2021). Melanoma genomics: a state-of-the-art review of practical clinical applications. *British Journal of Dermatology*, *185*(2), 272-281. <https://doi.org/10.1111/bjd.20421>
- International Agency for Research on Cancer. (2023). *Mortality, Both sexes, in 2022 Melanoma of skin*. <https://gco.iarc.fr/today/en/dataviz/tables?mode=population&cancers=16&types=1>
- Javaid, A., Peres, T., Pozas, J., Thomas, J., & Larkin, J. (2025). Current and emerging treatment options for BRAFV600-mutant melanoma. *Expert Review of Anti-cancer Therapy*, *25*(1), 55-69. <https://doi.org/10.1080/14737140.2025.2451722>
- Kádár, Z., Lengyel, Z., & Gyulai, R. (2023). A melanoma malignum sebészeti ellátása – Elvárható standardok. *Magyar Sebészet*, *76*(1), 39-47. <https://doi.org/10.1556/1046.2023.10007>
- Lauters, R., Brown, A., & Harrington, K. (2024). Melanoma: Diagnosis and Treatment. *Am Fam Physician*, *110*(4), 367-377. <https://pubmed.ncbi.nlm.nih.gov/39418569/>
- Long, G. V., Swetter, S. M., Menzies, A. M., Gershenwald, J. E., & Scolyer, R. A. (2023). Cutaneous melanoma. *The Lancet*, *402*(10400), 485-502. [https://doi.org/10.1016/S0140-6736\(23\)00821-8](https://doi.org/10.1016/S0140-6736(23)00821-8)
- Lopes, J., Rodrigues, C., Gaspar, M. M., & Reis, C. P. (2022). Melanoma Management: From Epidemiology to Treatment and Latest Advances. *Cancers*, *14*(19), 4652-4659. <https://doi.org/10.3390/cancers14194652>
- Michielin, O., Van Akkooi, A. C., Ascierto, P. A., Dummer, R., & Keilholz, U. (2019). Cutaneous melanoma: ESMO Clinical Practice Guidelines for diagnosis, treatment and follow-up†. *Annals of oncology : official journal of the European Society for Medical Oncology*, *30*(12), 1884-1901. <https://doi.org/10.1093/ANNONC/MDZ411>
- Mooradian, M. J., & Sullivan, R. J. (2023). The case for adjuvant BRAF -targeted therapy versus adjuvant anti-PD-1 therapy for patients with resected, high-risk melanoma. *Cancer*, *129*(14), 2117-2121. <https://doi.org/10.1002/cncr.34806>
- Pathak, S., & Zito, P. M. (2023). Clinical Guidelines for the Staging, Diagnosis, and Management of Cutaneous Malignant Melanoma. *StatPearls*. <https://www.ncbi.nlm.nih.gov/books/NBK572149/>
- Piñero-Madrona, A., Cerezuola-Fuentes, P., Ruiz-Merino, G., Martínez-Barba, E., Ortiz-Reina, S., Martínez-Ortiz, M. J., López-Ávila, A., Frías-Iniesta, J. F., Viney, A., & Cabezas-Herrera, J. (2023). Lower limb cutaneous melanoma surgery: location matters. *Archives of Dermatological Research*, *315*(7), 1971-1978. <https://doi.org/10.1007/s00403-023-02571-z>
- Rauwerdink, D. J., van Doorn, R., van der Hage, J., Van den Eertwegh, A. J. M., Haanen, J. B. A. G., Aarts, M., Berkmortel, F., Blank, C. U., Boers-Sonderen, M. J., De Groot, J. W. B., Hospers, G. A. P., de Meza, M., Piersma, D., Van Rijn, R. S., Stevense, M., Van der Veldt, A., Vreugdenhil, G., Wouters, M. W. J. M., Suijkerbuijk, K., ... Kapiteijn, E. (2022). Systemic Therapy in Advanced Nodular Melanoma versus Superficial Spreading Melanoma: A Nation-Wide Study of the Dutch Melanoma Treatment Registry. *Cancers*, *14*(22), 5694. <https://doi.org/10.3390/cancers14225694>
- Sergi, M. C., Filoni, E., Triggiano, G., Cazzato, G., Internò, V., Porta, C., & Tucci, M. (2023). Mucosal Melanoma: Epidemiology, Clinical Features, and Treatment. *Current Oncology Reports*, *25*(11). <https://doi.org/10.1007/S11912-023-01453-X>
- Shapiro, L., Basra, M., Patel, H., Payne, C., Brazen, B., & Biglione, A. (2024). Utilization of Imaging Modalities in the Diagnosis of Melanoma: A Scoping Review. *Cureus*, *16*(2), 54-68. <https://doi.org/10.7759/cureus.54058>
- Sun, W., Xu, Y., Qu, X., Jin, Y., Wang, C., Yan, W., & Chen, Y. (2023). Surgical resection margin for T3–T4 primary acral melanoma: a multicenter retrospective cohort study. *Archives of Dermatological Research*, *315*(8), 2305-2312. <https://doi.org/10.1007/s00403-023-02609-2>
- Swetter, S. M., Thompson, J. A., Albertini, M. R., Barker, C. A., Baumgartner, J., Boland, G., Chmielowski, B., DiMaio, D., Durham, A., Fields, R. C., Fleming, M. D., Galan, A., Gastman, B., Grossmann, K., Guild, S., Holder, A., Johnson, D., Joseph, R. W., Karakousis, G., Kendra, K., ... Engh, A. M. (2021). NCCN Guidelines® Insights: Melanoma: Cutaneous, Version 2.2021. *Journal of the National Comprehensive Cancer Network: JNCCN*, *19*(4), 364–376. <https://doi.org/10.6004/jnccn.2021.0018>

- Swetter, S. M., Tsao, H., Bichakjian, C. K., Curiel-Lewandrowski, C., Elder, D. E., Gershenwald, J. E., Guild, V., Grant-Kels, J. M., Halpern, A. C., Johnson, T. M., Sober, A. J., Thompson, J. A., Wisco, O. J., Wyatt, S., Hu, S., & Lamina, T. (2019). Guidelines of care for the management of primary cutaneous melanoma. *Journal of the American Academy of Dermatology*, *80*(1), 208–250. <https://doi.org/10.1016/j.jaad.2018.08.055>
- Switzer, B., Puzanov, I., Skitzki, J. J., Hamad, L., & Ernstoff, M. S. (2022). Managing Metastatic Melanoma in 2022: A Clinical Review. *JCO oncology practice*, *18*(5), 335–351. <https://doi.org/10.1200/OP.21.00686>
- Tímár, J., & Ladányi, A. (2022). Molecular Pathology of Skin Melanoma: Epidemiology, Differential Diagnostics, Prognosis and Therapy Prediction. *International Journal of Molecular Sciences*, *23*(10), 5384–5392. <https://doi.org/10.3390/ijms23105384>
- Villani, A., Scalvenzi, M., Micali, G., Lacarrubba, F., Fornaro, L., Martora, F., & Potestio, L. (2023). Management of Advanced Invasive Melanoma: New Strategies. *Advances in Therapy*, *40*(8), 3381–3394. <https://doi.org/10.1007/s12325-023-02555-5>
- Waseh, S., & Lee, J. B. (2023). Advances in melanoma: epidemiology, diagnosis, and prognosis. *Frontiers in Medicine*, *10*(2), 89–93. <https://doi.org/10.3389/fmed.2023.1268479>
- Wollina U. (2022). Melanoma surgery-An update. *Dermatologic therapy*, *35*(12), e15966. <https://doi.org/10.1111/dth.15966>
- Żółkiewicz, J., Thomas, L., Kamińska-Winciorek, G., Pastuszek, K., Kunc, M., Maińska, U., Sobjanek, M., & Sławińska, M. (2025). Dermoscopy of External Ear Melanocytic Lesions: Performance of Selected Dermoscopic Screening Algorithms and Proposal of a New Predictive Model for Malignancy (AuriCheck Dermoscopic Algorithm). *Cancers*, *17*(4), 679. <https://doi.org/10.3390/cancers17040679>

Anexo 1. Flujograma de inmunoterapia para estadio II (25).



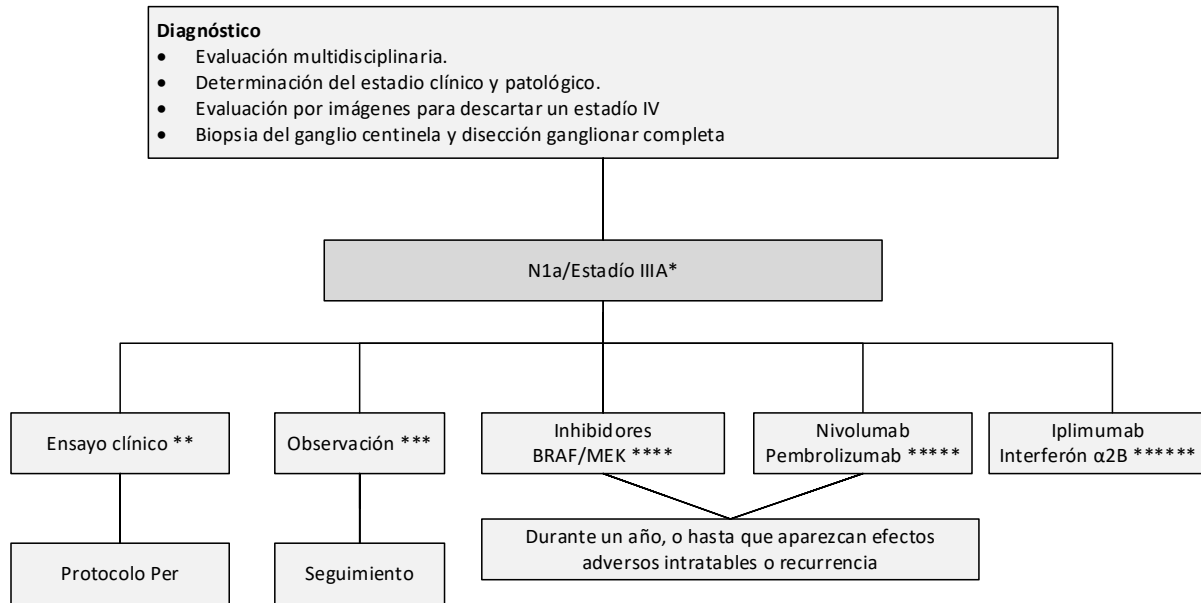
\*La enfermedad de alto riesgo se define como tumores >4 mm de profundidad (con o sin ulceración) o >2-4 mm con ulceración. Existe un consenso limitado sobre la terapia adyuvante para este grupo: el 10% del panel recomienda el interferón-α2b, el 20% recomienda la observación, el 45% y el 15% recomiendan la participación en ensayos clínicos terapéuticos y/o basados en biomarcadores, respectivamente, y ningún panelista recomienda el tratamiento adyuvante. -interferón-α2.

\*\* No hay evidencia de que la inmunoterapia sea útil en pacientes con melanoma en etapa II de menor riesgo, aunque el panel recomendó la participación en ensayos clínicos, si estuvieran disponibles. Sería necesario seguir la elegibilidad específica del protocolo para seleccionar los candidatos apropiados para el estudio.

\*\*\* Los pacientes deben tener un buen estado funcional sin evidencia de depresión significativa, antecedentes psiquiátricos o enfermedad autoinmune subyacente para ser considerados para interferón-α2b. Hay datos limitados disponibles sobre el interferón-α2b como tratamiento para la enfermedad en estadio II.

\*\*\*\* Los ensayos clínicos fueron la recomendación de tratamiento preferida para pacientes con enfermedad en estadio II asociada con un mayor riesgo de recurrencia del tumor.

Anexo 2. Flujograma inmunoterapia estadio III (25).



\*Hay datos limitados sobre el papel de la terapia adyuvante después de la linfadenectomía centinela sola, que se prevé que sea más común.

\*\* La mayoría del subcomité señaló que la inscripción en un ensayo clínico apropiado, si está disponible, es siempre la opción inicialmente preferida para este subconjunto de pacientes.

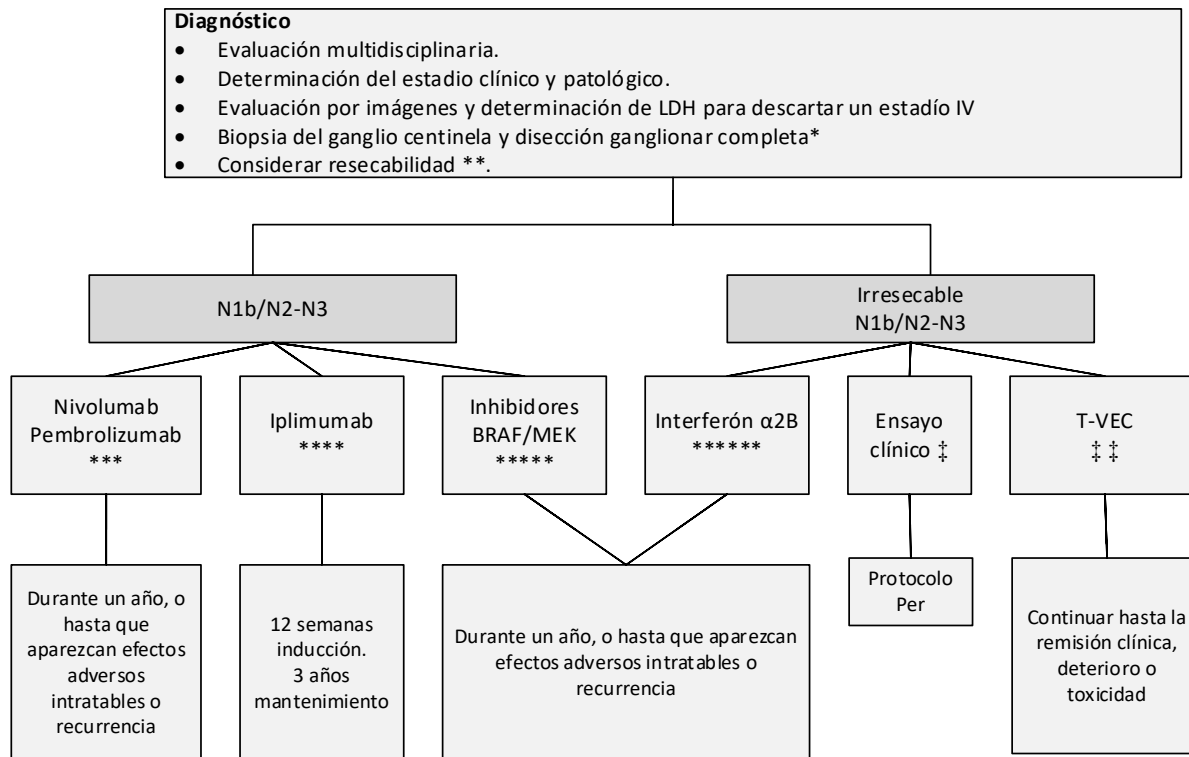
\*\*\* Si la inscripción en un ensayo clínico no está disponible para un paciente específico, el 67% del subcomité recomendó la observación de la enfermedad según las pautas institucionales o de la Red Nacional Integral del Cáncer.

\*\*\*\* Existe evidencia de nivel A que respalda el uso de la combinación de dabrafenib y trametinib en pacientes con melanoma en estadio III con mutación BRAF V600E/K, independientemente del volumen de afectación de los ganglios linfáticos o del número de ganglios linfáticos afectados.

\*\*\*\*\* Una minoría del subcomité (21%) seleccionó la terapia anti-PD-1 como una opción para esta población de pacientes. Los datos de nivel A respaldan el uso de nivolumab sobre ipilimumab en pacientes con melanoma resecaado en estadio IIIB a IV, pero no incluyeron pacientes con enfermedad en estadio IIIA (basado en el séptimo).

\*\*\*\*\* A pesar de la aprobación de la FDA y de datos seleccionados de nivel A y B, ningún panelista consideró ipilimumab o interferón-α2b como su tratamiento de elección para pacientes con melanoma N1a/IIIA.

Anexo 3. Flujograma inmunoterapia estadio III N1n-3/Estadio IIIB-D (25).



\* Hay datos limitados sobre el papel de la terapia adyuvante después de la linfadenectomía centinela sola.

\*\*Después de la evaluación por parte de un equipo multidisciplinario de oncología quirúrgica, si es posible una resección completa, los pacientes deben someterse a una resección seguida de la terapia adyuvante indicada. Si el tumor se considera irreseccable, se debe seguir un paradigma de tratamiento diferente.

\*\*\*En pacientes con melanoma reseccado en estadio IIIB-IV, existe evidencia de nivel A que respalda el uso de nivolumab sobre ipilimumab y pembrolizumab sobre placebo para pacientes en estadio IIIB-C y IIA con micrometástasis > 1 mm. En consecuencia, el 46% del panel apoyó nivolumab o pembrolizumab.

\*\*\*\* ipilimumab a 3 mg/kg.

\*\*\*\*\*Existe evidencia de nivel A que respalda el uso de la combinación de dabrafenib y trametinib en pacientes con melanoma en estadio III con mutación BRAF V600E/K.

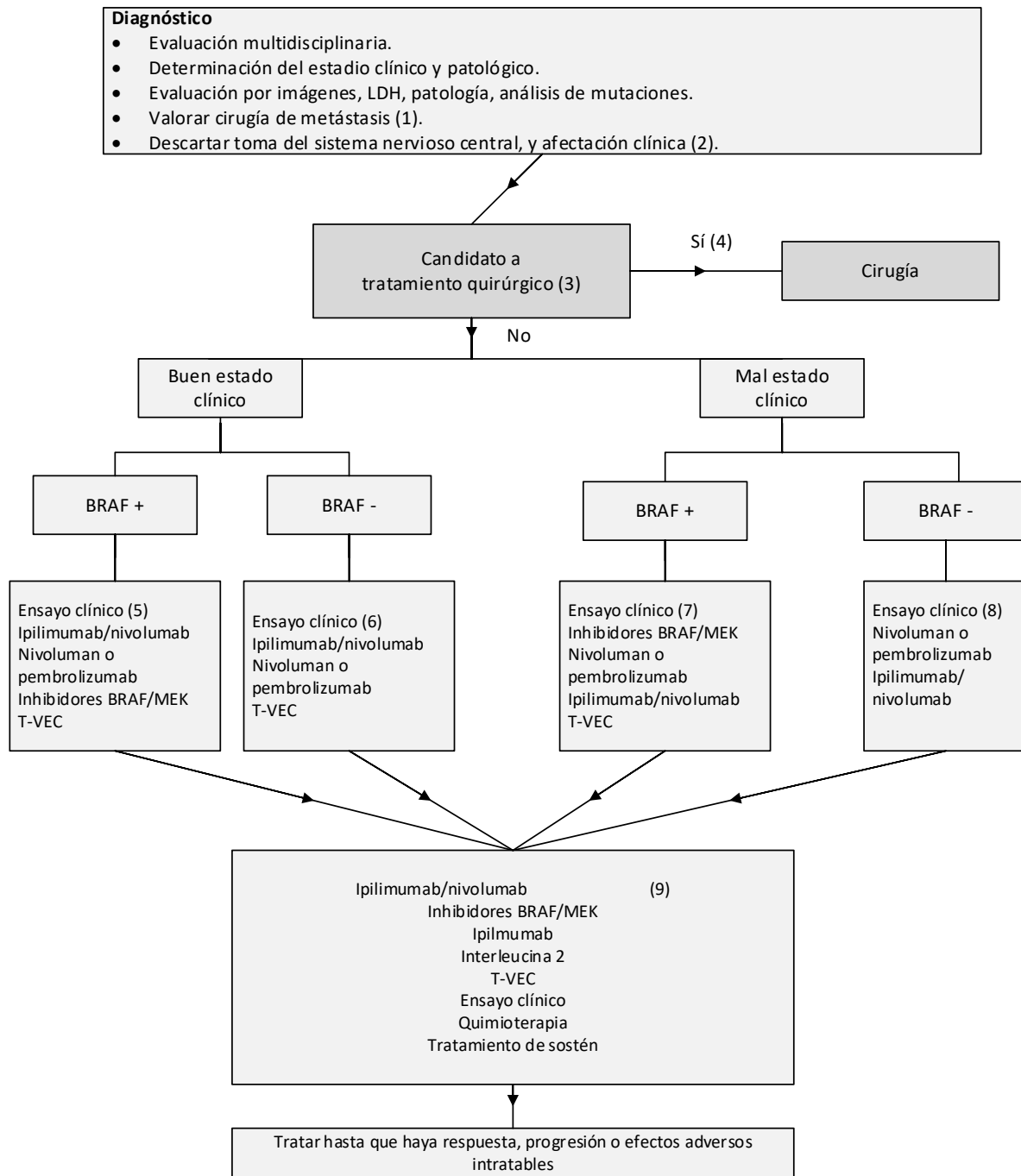
\*\*\*\*\* Si bien hay datos de Nivel A de que 1 año de interferón-α2b se asocia con una mejora en la SSR, ningún panelista recomendó considerar esta terapia para esta población de pacientes.

‡ En general, se recomienda un ensayo clínico, si estuviera disponible.

‡‡ T-VEC (talimogene laherparepvec) como tratamiento de primera línea para una carga de enfermedad limitada, y una minoría significativa (39 %) consideraría T-VEC. para pacientes con enfermedad locoregional.

La enfermedad irreseccable podría controlarse mediante las opciones disponibles para los pacientes en estadio IV.

Anexo 4. Flujograma inmunoterapia estadio IV (25).



(1) Todos los pacientes deben ser evaluados para la resección por un equipo multidisciplinario que incluya oncología quirúrgica antes y después del tratamiento con inmunoterapia.

(2) A todos los pacientes se les debe realizar una resonancia magnética del cerebro antes del tratamiento para descartar o controlar metástasis en el SNC.

(3) Hay datos de nivel B para un beneficio clínico con la resección quirúrgica cuando es posible la escisión completa de toda la enfermedad, aunque la resección quirúrgica de primera línea fue una opinión minoritaria del panel.

(4) Según lo determine un oncólogo experimentado, el paciente es elegible para recibir una intervención quirúrgica como tratamiento de primera línea.

(5) Para cualquier paciente con un buen estado funcional y un estado de mutación BRAF procesable, el ensayo clínico es el enfoque de primera línea preferido. En ausencia de un ensayo clínico apropiado, se recomienda la combinación de ipilimumab y nivolumab basándose en las altas tasas de respuesta informadas.

(6) Inscripción en ensayos clínicos como opción de tratamiento principal para cualquier paciente con un buen estado funcional y sin un estado de mutación BRAF procesable

(7) En pacientes con un estado funcional deficiente y una mutación BRAF que no son elegibles o cuyos tumores progresan después de un ensayo clínico, se recomienda el tratamiento con un inhibidor de BRAF y/o MEK.

(8) Inscripción en ensayos clínicos para pacientes con un estado funcional deficiente y sin una mutación BRAF procesable.

(9) Si los pacientes pueden tolerar el tratamiento, se debe considerar ipilimumab/nivolumab. Si tienen una mutación BRAF y no han sido tratados previamente con inhibidores de BRAF/MEK, se puede considerar esto. También se puede considerar la monoterapia con ipilimumab y dosis altas de IL-2. La dacarbazina es el único agente quimioterapéutico aprobado, pero a menudo también se utilizan temozolomida y carboplatino/paclitaxel, según las preferencias del paciente y la experiencia del médico.